



Wioleta Ostiak^{1,2}, Monika Kaczmarek-Maciejewska², Paweł Kasprzak²

¹ Katedra Ortopedii i Traumatologii Dziecięcej, Uniwersytet Medyczny im. K. Marcinkowskiego w Poznaniu
² Ortop Poliklinika Poznań

Address for correspondence/
Adres do korespondencji:
dr n. med. Wioleta Ostiak
Katedra Ortopedii i Traumatologii Dziecięcej Uniwersytetu Medycznego im. K. Marcinkowskiego w Poznaniu
ul. 28 czerwca 1956 roku 135/147
e-mail: wioleta.ostiak@interia.pl

Received: -
Accepted: -
Published: -

STATISTIC STATYSTYKA

Word count Liczba słów	2151/1590
Tables Tabele	5
Figures Ryciny	0
References Piśmiennictwo	4

Foot and shin in terms of Anatomy Trains

Stopa i goleń w ujęciu Taśm Anatomicznych

Review article/Artykuł poglądowy

© J ORTHOP TRAUMA SURG REL RES 5 (25) 2011

Summary

The aim of this article is to make orthopedists familiar with the conception of Anatomy Trains, a new way to perceive a unit of movement a muscle is. According to this conception, we do not analyze functions of a single muscle but the myofascial continuity. Following the rule that "everything is joined with everything" in each organism, muscles and fascial structures that join them form entire chains of connections running along the body. From a clinical point of view, it seems of paramount importance not only because a disorder of one structure influences all the others in the given belt but also because a structure far from the location of symptoms can be a source of dysfunctions.

Key words: Anatomy Trains, myofascial continuity, foot, shin

Streszczenie

Artykuł ma na celu zapoznanie lekarzy ortopedów z koncepcją Taśm Anatomicznych – nowym sposobem postrzegania jednostki ruchowej jaką jest mięsień. W koncepcji tej nie analizujemy funkcji pojedynczego mięśnia, a ciągłość mięśniowo-powięziową. W myśl zasady, że w organizmie „wszystko łączy się ze wszystkim” mięśnie i łączące je struktury powięziowe tworzą całe łańcuchy powiązań ciągnące się wzdłuż ciała. W kontekście klinicznym wydaje się to niezwykle ważne, gdyż zarówno zaburzenie jednej struktury wpływa na pozostałe w danej taśmie, jak i źródłem dysfunkcji może być struktura oddalona od miejsca objawów.

Słowa kluczowe: Taśmy Anatomiczne, ciągłość mięśniowo-powięziowa, stopa, goleń

Regardless of the fact how a single muscle operates, when it comes to their functions, muscles influence the integrated continuity of the whole body within the given fascial net.

The traditional model of teaching anatomy makes us consider muscles from the point of view of independent units separated from its proximal and distal connections, as well as vascular and neurological connections. The function of muscles is limited to merely bringing closer the initial and final muscle attachment or else to preventing from the body's stretching. Kinesiology as well as functional analysis, however, prove that the body does not operate as a set of isolated muscles but as the myofascial continuity described by Myers as an Anatomical Belt. [1, 2].

The aim of this work is to present an alternative view of anatomy of the myofascial system with a special consideration of mutual connections between the said structures and the location of the foot and shin in the myofascial continuity.

Anatomy Trains are direct fascial connections between muscular structures within the fascial net. The said structures are located vertically, adjacent, aligned with one another and going along at the same depth. This myofascial continuity are indicative of the indivisible nature of muscle tissue and connective tissue (of fascia) that accompanies it [1].

The conception that considers the movement system as the myofascial continuity is not a complete novelty. Before Myers (the 90s of the 20th century), it was described in the 30s of the 20th century by German anatomists (Hoepke, among others), in the 50s by Tittel and in the 90s by Mezier and Busquet, who called these connections muscular chains. It is important to mention that muscular chains are based on functional connections (e.g. from the quadriceps muscle across the knee joint to the abdominal muscle of calf) [1, 2]. The Anatomy Trains, however, describe direct fascial connections. The foot and shin are thus merely next links of individual belts in myofascial sequences. Such view of the foot and shin is crucial for therapists who deal with disorders within organs of movement since it allows to consider clinical problems in a vaster context – as disorders of the entire Anatomical Belt while the source of pain may sometimes be found in a completely different place from what we expected.

The scheme of Anatomy Trains is therefore to be used in order to understand mutual, more comprehensive links within the structure of the patient's body.

The foot and shin are a component of 4 main Anatomy Trains [1, 2, 3, 4]:

- 1. THE SUPERFICIAL BACK LINE** (fig.1.): joins and protects the entire posterior surface of the body, ranging from the plantar part of feet up to the top of the head. The said belt consists of two parts: from toes to knees and from knees to eyebrows. While standing and while knee joints are erect, this belt constitutes one long belt of integrated tissue. The main function of The Superficial Back Line is to keep the body erect and

Niezależnie od tego, jak wygląda działanie pojedynczego mięśnia, funkcjonalnie wpływają one na zintegrowaną ciągłość całego ciała w obrębie sieci powięziowej.

Tradycyjny model nauczania anatomii powoduje, że mięśnie rozpatrujemy z punktu widzenia niezależnych jednostek oddzielonych od swoich połączeń proksymalnych i dystalnych, a także połączeń naczyniowych i neurologicznych. Funkcja mięśni sprowadza się jedynie do przybliżania przyczepu początkowego i końcowego lub też oporowania przeciwko rozciąganiu. Kinezylogia oraz analiza funkcjonalna dowodzą, że ciało nie funkcjonuje w kategorii izolowanego mięśnia, tylko jako ciągłość mięśniowo-powięziowa określana przez Myersa jako Taśma Anatomiczna [1, 2].

Celem pracy jest zaprezentowanie innego ujęcia anatomii układu mięśniowo-powięziowego ze szczególnym uwzględnieniem wzajemnych połączeń pomiędzy tymi strukturami oraz miejsca stopy i goleni w ciągłości mięśniowo-powięziowej.

Taśmy Anatomiczne to bezpośrednie połączenia powięziowe pomiędzy pionowo ułożonymi, sąsiadującymi, wyrównanymi względem siebie oraz przebiegającymi na jednej głębokości strukturami mięśniowymi w obrębie sieci powięziowej. Ta ciągłość mięśniowo-powięziowa wskazuje więc na niepodzielną naturę tkanki mięśniowej i towarzyszącej jej sieci tkanki łącznej (powięzi) [1].

Koncepcja rozpatrująca układ ruchu jako ciągłość mięśniowo-powięziową nie jest zupełnie nowa. Przed Myersem (lata 90. XX wieku) w latach 30. XX wieku pisali o tym niemieccy anatomowie (m. in. Hoepke), w latach 50. Tittel, a w latach 90. – Mezier i Busquet, nazywając te połączenia łańcuchami mięśniowymi. Przy czym łańcuchy te bazują na połączeniach funkcjonalnych (np. od mięśnia czworogłowego przez staw kolanowy do mięśnia brzuchatego łydki) [1, 2]. Taśmy Anatomiczne natomiast opisują bezpośrednie połączenia powięziowe. Stopa i goleń są więc tylko kolejnymi ogniwami poszczególnych taśm w ciągach mięśniowo-powięziowych. Spojrzenie na stopę i goleń w takim ujęciu jest szczególnie ważne dla terapeutów zajmujących się zaburzeniami w obrębie narządu ruchu. Pozwala bowiem rozpatrywać problemy kliniczne w szerszym kontekście – jako zaburzenia całej Taśmy Anatomicznej, a źródło bólu odnaleźć niekiedy w zupełnie innym miejscu niż się spodziewaliśmy.

Schemat Taśm Anatomicznych należy więc wykorzystać do zrozumienia wzajemnych, bardziej kompleksowych powiązań w obrębie struktury ciała pacjenta.

Stopa i goleń stanowią składową 4 głównych Taśm Anatomicznych [1, 2, 3, 4]:

- 1. TAŚMA POWIERZCHOWNA TYLNA** (ryc.1.): łączy i ochrania całą tylną powierzchnię ciała, rozciągając się od podeszwowej części stóp do szczytu głowy. Taśma ta składa się z dwóch części – od palców stóp do kolan i od kolan do brwi. W pozycji stojącej przy wyprostowanych stawach kolanowych taśma ta stanowi jeden długi pas zintegrowanej tkan-

to prevent it from bending (postural function). Therefore, this belt is formed above all by considerably resistant slow twitch muscles. Knee joints, which get bent as a result of the operation of the belt, are an exception from the postural function. The movement function consists of the above-mentioned bending of knee joints as well as of extension and hyperextension, which are movements in the sagittal plane. This belt is of great importance to the movement development in newborns and babies as its operation facilitates the formation of movement skills from the embryo to the standing position.

The next bone spots are connected by the following myofascial structures: **plantar fascia of phalanges of toes – plantar aponeurosis and short flexors of toes – calcaneus – Achilles tendon and gastrocnemius – epicondyles of femur – hamstrings – ischial tuberosity – sacrotuberous ligament – sacral bone – sacral and lumbar fascia and erector spine – occipital crest – scalp fascia and galea aponeurotica – supra-orbital margin of frontal bone.**

ki. Główną funkcją Taśmy Powierzchnowej Tylnej jest utrzymywanie ciała w pozycji wyprostowanej i zapobieganie pozycji zgięciowej (funkcja posturalna). Przez to taśmę tę budują przede wszystkim mięśnie wolno-kurczliwe o znacznej wytrzymałości. Wyjątkiem od funkcji prostującej są stawy kolanowe, które ulegają zgięciu na skutek działania tej taśmy. Funkcja ruchowa to wspomniane zgięcie stawów kolanowych oraz wykonywanie wyprostu i przeprostu – a więc ruchy w płaszczyźnie strzałkowej. Taśma ta ma szczególnie znaczenie w rozwoju ruchowym noworodka i niemowlęcia – działanie jej sprzyja kształtowaniu umiejętności ruchowych od pozycji embrionalnej do stojącej.

Kolejne punkty kostne połączone są następującymi strukturami mięśniowo-powięziowymi: **powierzchnia podszwowa paliczek palców stóp – rozciągno podszwowe i krótkie zginacze palców stóp – kość piętowa – ścięgno Achillesa i mięsień brzuchaty łydki – kłykcie kości udowej – mięśnie kulszowo-goleniowe – guz kulszowy – więzadło krzyżowo-guzowe – kość krzyżowa – powięź krzyżowo-lędźwiowa i mięsień prostownik grzbie-**

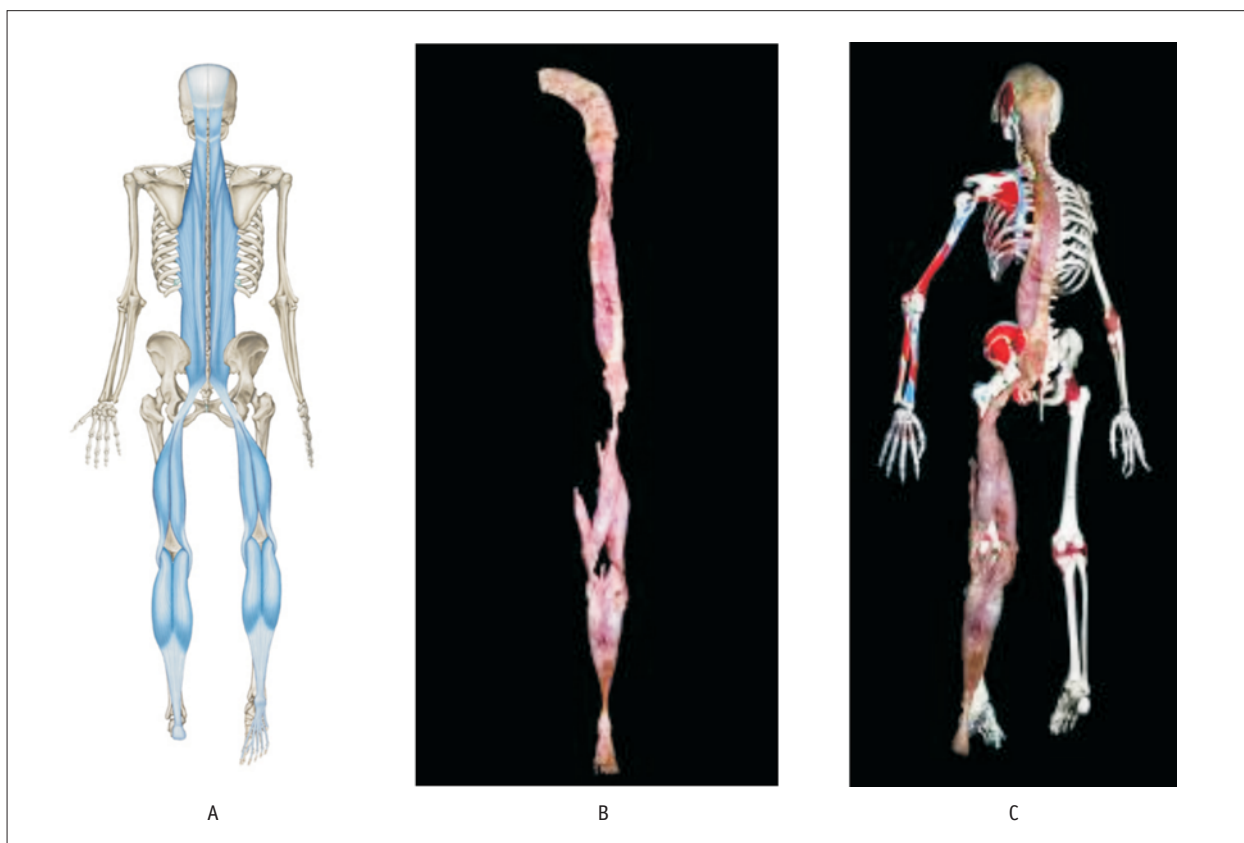


Fig. 1. The Superficial Posterior Belt: A. scheme, B. dissected free from the body, C. located on a model of human skeleton
 Source: <http://www.anatomytrains.com/explore/galleries/show/id/160?page=2>; <http://www.anatomytrains.com/explore/galleries/show/id/160?page=12>; <http://www.anatomytrains.com/explore/galleries/show/id/160?page=19> [Reprint by courtesy of DB Publishing Edition]
Ryc. 1. Taśma Powierzchnowa Tylna: A. schemat, B. wypreparowana z ciała, C. ułożona na modelu ludzkiego szkieletu
 Źródło: <http://www.anatomytrains.com/explore/galleries/show/id/160?page=2>; <http://www.anatomytrains.com/explore/galleries/show/id/160?page=12>; <http://www.anatomytrains.com/explore/galleries/show/id/160?page=19> oraz „Taśmy Anatomiczne. Meridiany Mięśniowo-Powięziowe dla Terapeutów Manualnych i Specjalistów Leczenia Ruchem” [Przedruk za uprzejmą zgodą Wydawnictwa DB Publishing]

Within the foot, it is worth mentioning some anatomical details of The Superficial Back Line:

- 5 tracts of short flexor muscles of toes get together, forming one aponeurosis, which goes as far as the anterior inferior surface of heel bone. There is also the sixth lateral tract that reaches the external border of heel bone and starts at the base of the fifth metatarsal.
- The above-mentioned fasciae constitute the most superficial chord of the longitudinal arch of foot that allows to bring both ends of foot closer to each other, thus maintaining the right relations between the heel bone on one side and the 1st and 5th metatarsal on the other side.
- There are also deep layers of the arch's chord, namely the long plantar ligament and the plantar calcaneonavicular ligament.
- The plantar surface of foot may be a common cause of problems that are transmitted to the rest of the belt's elements. Dysfunctions of this part are usually connected with tight hamstrons, lordosis getting shallower and hyperextension of the superior part of cervical segment of the spine.
- We can find some biomechanical analogy of the role of calcaneus in talocrural joint with the one of patella in knee joint. The heel bone serves as a shelf that pushes elastic tissues of The Superficial Back Line away from the talocrural joint and that creates the proper tension in astragalotibial lever, with muscles ranging from the knee joint to toes.

2. THE SUPERFICIAL FRONT LINE (fig. 2.): it joins the entire anterior surface of the body, from the dorsal part of the feet to lateral parts of the skull. It also consists of two parts: one ranging from toes to the pelvis and the other from the pelvis to the head. As the only belt of the integrated tissue, it works when hip joints are erect. The posture function of this belt consists of keeping balance between different tensions in The Superficial Back Line as well as of protecting soft structures located in the anterior part of the human body and internal organs of the abdominal cavity. Along with The Superficial Back Line, it is responsible for keeping postural balance in the saggital plane. The anterior belt's muscles contain more fast twitch fibers, which is connected with the necessity of making bending movements.

The components of this belt are as follows: **dorsal surface of phalanges of toes – short and long extensors of toes, musculus tibialis anterior (anterior compartment of the lower leg) – tuberosity of tibial bone – subpatellar tendon – patella – quadriceps muscle of thigh – anterior superior iliac spine – pubic tubercle – musculus rectus abdominis – the fifth rib – sternalis and sternochondral fascia – manubrium of sternum – musculus sternocleidomastoideus – mastoid process – fascia of the skull.**

tu – grzebień potyliczny – czepiec ścięgnisty i rozciągno naczasne – brzeg nadoczodołowy kości czołowej.

W obrębie stopy warto wspomnieć o kilku szczegółach anatomicznych Taśmy Powierzchnowej Tylnej:

- 5 pasm mięśni krótkich zginaczy palców łączy się w jedno rozciągno, które biegnie do przednio-dolnej powierzchni kości piętowej. Do zewnętrznego brzegu kości piętowej dochodzi także szóste pasmo boczne, rozpoczynające się na podstawie 5. kości śródstopia.
- Ww. powięzi stanowią najbardziej powierzchowną cięciwę łuku podłużnego stopy, która pozwala zbliżyć do siebie oba końce stopy, utrzymując właściwe relacje pomiędzy kością piętową a 1. i 5. kością śródstopia.
- Istnieją także głębokie warstwy cięciwy łuku: długie więzadło podeszwowo i więzadło piętowo-łódkowe podeszwo.
- Podeszwowa powierzchnia stopy może być częstą przyczyną problemów przekazywanych na resztę elementów taśmy. Dysfunkcje tej części zwykle powiązane są ze skróceniem mięśni kulszowo-goleniowych, spłycającem lordozy lędźwiowej i przeprostem górnej części odcinka szyjnego kręgosłupa.
- Można odnaleźć biomechaniczną analogię roli kości piętowej w stawie skokowym z rzepką w stawie kolanowym. Kość piętowa jest podpórką, odsuwającą tkanki rozciągliwe Taśmy Powierzchnowej Tylnej od stawu skokowego i tworzącą właściwe napięcie w obrębie dźwigni piszczelowo-skokowej, z mięśniami rozciągającymi się od stawu kolanowego do palców stopy.

2. TAŚMA POWIERZCHOWNA PRZEDNIA (ryc. 2.): łączy całą przednią powierzchnię ciała od grzbietowej części stóp do bocznych części czaszki. Także składa się z dwóch części: od palców do miednicy i od miednicy do głowy. Jako jedna taśma zintegrowanej tkanki działa, gdy stawy biodrowe są wyprostowane. Funkcja posturalna tej taśmy polega na równoważeniu napięć Taśmy Powierzchnowej Tylnej oraz ochronie struktur miękkich umiejscowionych w przedniej części ciała człowieka i narządów wewnętrznych jamy brzusznej. Wraz z Taśmą Powierzchnową Tylną odpowiada za utrzymanie równowagi posturalnej w płaszczyźnie strzałkowej. Mięśnie taśmy przedniej zawierają więcej włókien szybko kurczliwych w związku z koniecznością wykonywania ruchów zgięciowych.

Poszczególne składowe tej taśmy to: **powierzchnia grzbietowa paliczek palców stóp – krótkie i długie prostowniki palców, mięsień piszczelowy przedni (przedni przedział podudzia) – guzowatość kości piszczelowej – więzadło właściwe rzepki – rzepka – mięsień czworogłowy uda – kolec biodrowy przedni górny – guzek łonowy – mięsień prosty brzucha – piąte żebro – powięź mostkowo-chrzęstna – rękojeść mostka – mięsień mostkowo-obojęczykowo-sutkowy – wyrostek sutkowy – powięź czaszki.**

As far as the connection between the foot and shin is concerned, the Superficial Anterior Belt requires a few remarks:

- The extensor retinaculum, which is callosity of the deep fascia of shins, constitutes a trochlea that allows to hold tendons of this belt in the right position and that directs their force from muscles of shins to toes.
- Because of the fact that tendons of the anterior compartment of shins get folded, the sheath that encircles individual tendons reduces friction and thus it facilitates the movement of slide below the retinaculum (the principle of “double packaging”).

3. THE LATERAL LINE (fig. 3.): it comprises both parts of the body, beginning with the medial and lateral part of the foot, passes across the lateral part of a lower limb, passing through the trunk below the acromial cingule and finally reaching the skull in the vicinity of the ear. The postural function of this belt consists of keeping the anterior-posterior and lateral balance (right and left side of the body) and of transmitting of force between superficial (anterior and posterior) belts. Lateral bend of the trunk, abduction of the hip joint and eversion of the foot are movement functions of the components of this belt.

The next spots of the Lateral Belt are as follows: **base of 1st and 5th of metatarsal – peroneal muscles (lateral compartment of shins) – head of fibular bone – anterior ligament of head of fibular bone – lateral epicon-**

W obrębie połączenia stopy z golenią Taśma Powierzchnowa Przednia wymaga kilku uwag:

- Troczek prostowników, będący zgrubieniem głębokiej powięzi goleni, jest bloczkiem pozwalającym utrzymać ścięgna tej taśmy i kierującym ich siłę z mięśni goleni na palce.
- W związku z tym, że ścięgna przedniego przedziału goleni ulegają zagięciu, pochewka otaczająca poszczególne ścięgna zmniejsza tarcie, ułatwiając tym samym ruch ślizgu pod troczkiem (zasada „podwójnego opakowania”)

3. TAŚMA BOCZNA (ryc. 3.): obejmuje obie części ciała, zaczynając się na przysiódkowej i bocznej środkowej części stopy, przebiega boczną częścią kończyny dolnej, przechodząc przez tułów pod obręczą barkową, dochodząc do czaszki w okolicy ucha. Funkcja posturalna tej taśmy przejawia się w utrzymaniu równowagi przednio-tylnej i bocznej (prawa i lewa strona ciała) oraz w przekazywaniu sił między taśmami powierzchniowymi – przednią i tylną. Skłon boczny tułowia, odwiedzenie stawu biodrowego i ewersja stopy to funkcja ruchowa składowych tej taśmy.

Kolejne punkty Taśmy Bocznej to: **podstawa I i V kości śródstopia – mięśnie strzałkowe (boczny przedział goleni) – głowa kości strzałkowej – więzadło przednie głowy kości strzałkowej – kłykiec boczny kości piszczelowej – pasmo biodrowo-piszczelowe – mięsień napinacz powięzi szerokiej – mięsień pośladkowy wielki – talerz**

Fig. 2. The Superficial Anterior Belt – scheme

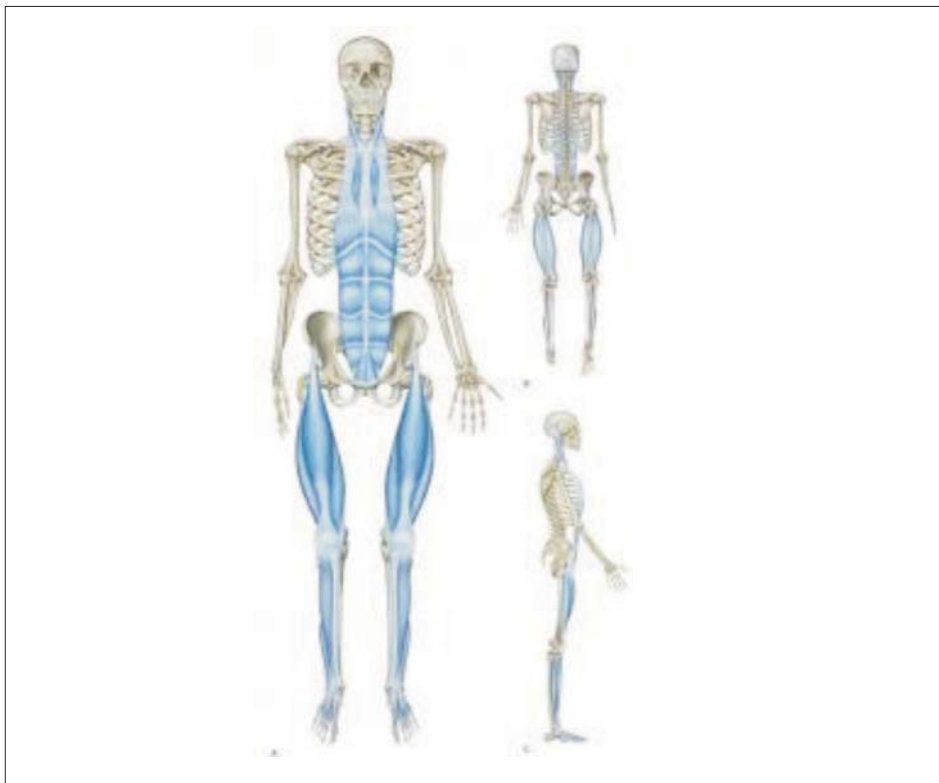Source: <http://www.anatomy-trains.com/explore/galleries/show/id/193?page=2>

[Reprint by courtesy of DB Publishing Edition]

Ryc. 2. Taśma Powierzchnowa Przednia – schemat

Źródło: <http://www.anatomy-trains.com/explore/galleries/show/id/193?page=2>

oraz „Taśmy Anatomiczne. Meridiany Mięśniowo-Powięziowe dla Terapeutów Manualnych i Specjalistów Leczenia Ruchem” [Przedruk za uprzejmą zgodą Wydawnictwa DB Publishing]



dyle of tibial bone – iliotibial tract – musculus tensor fasciae latae – musculus gluteus maximus – iliac crest (anterior superior iliac spine and anterior inferior iliac spine) – muscoli obliquii abdominis – ribs – intercostal muscles – 1st and 2nd rib – musculus sternocleidomastoideus – musculus splenius capitis – mastoid process.

Pronation or supination of the foot, limitation of dorsiflexion of talocrural joint, disorders of the axis of knee joints, limitation of adduction of hip joint (i.e. long-term contraction of abduction muscles), lateral bend of the lumbar spine, lateral displacement of chest in proportion to pelvis (which implies decompensation of trunk) or limitation of mobility of the shoulder as a result of its excessive involvement in stabilization of the head are the symptoms of dysfunctions within the said belt.

In reference to shins, it is worth mentioning the compartmental syndrome of fascial compartments that can often be found within the very lateral compartment. Short and long fibular muscles are located between the two fascial septae that separate them from the anterior compartment (of the Superficial Lateral Line) and from the posterior compartment (of The Superficial Back Line).

biodrowy (kolec biodrowy przedni górny i dolny) – mięśnie skośne brzucha – żebra – mięśnie międzyżebrowe – I i II żebro – mięsień mostkowo-obojczykowo-sutkowy – mięsień płatowaty głowy – wyrostek sutkowy.

Dysfunkcje w obrębie tej taśmy objawiają się głównie pronacją lub supinacją stopy, ograniczeniem zgięcia grzbietowego stawu skokowego, zaburzeniami osi stawów kolanowych, ograniczeniem przywiedzenia stawu biodrowego (utrwalonymi przykurczami mięśni odwodzących), skłonem bocznym kręgosłupa lędźwiowego, bocznym przemieszczeniem klatki piersiowej w stosunku do miednicy (dekompensacją tułowia), czy też ograniczeniem ruchomości obręczy barkowej w wyniku nadmiernego jej zaangażowania w stabilizację głowy.

W odniesieniu do goleni warto jeszcze wspomnieć o często lokalizującym się właśnie w obrębie przedziału bocznego – zespole ciasnoty przedziałów powięziowych. Mięsień strzałkowy krótki i długi leżą pomiędzy dwoma przegrodami powięziowymi oddzielającymi je od przedziału przedniego (Taśmy Powierzchnowej Przedniej) i tylnego (Taśmy Powierzchnowej Tyłnej). Przegrody te i leżąca nad nimi powięź goleni są dobrym miejscem dla chirurgicznego otwarcia tego przedziału, ale także dla

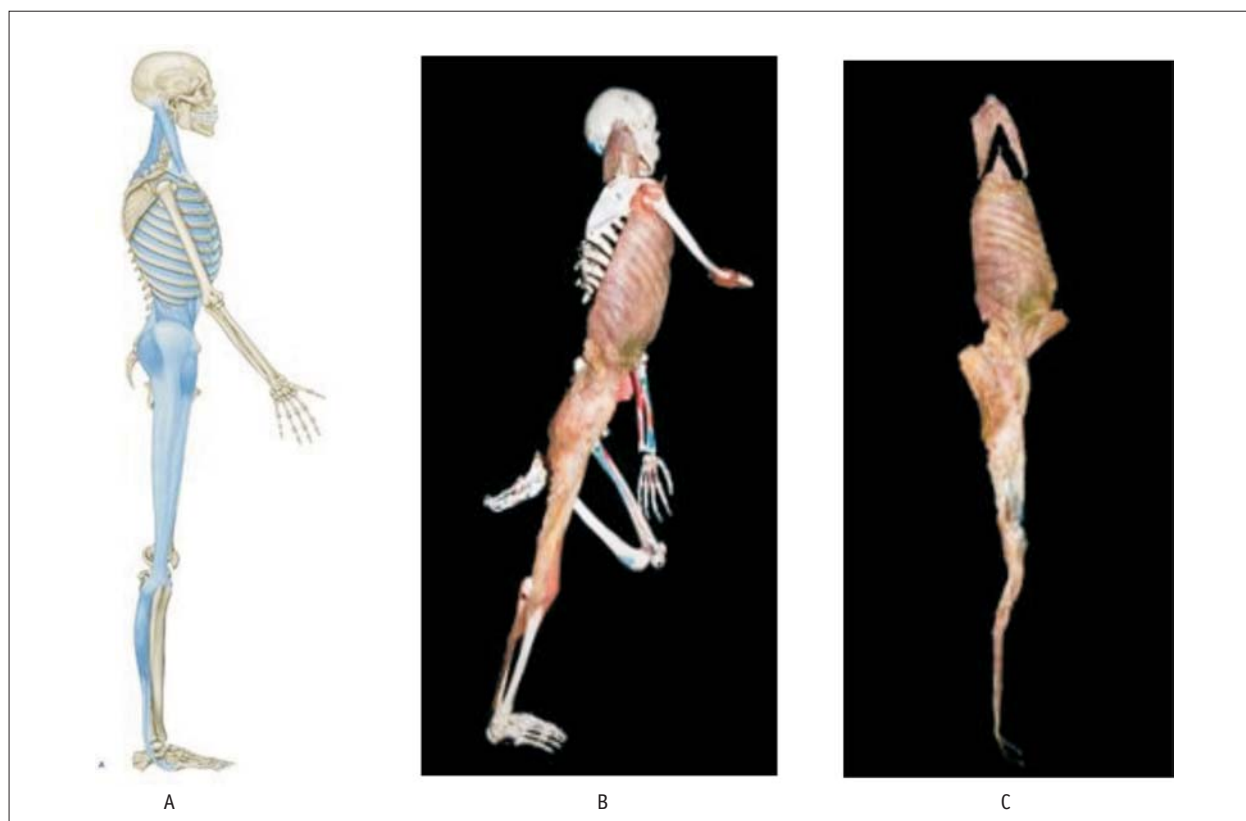


Fig. 3. The Lateral Belt: A. scheme, B. dissected free from the body, C. located on a model of human skeleton. Source: <http://www.anatomytrains.com/explore/galleries/show/id/192?page=2>; <http://www.anatomytrains.com/explore/galleries/show/id/192?page=15>; <http://www.anatomytrains.com/explore/galleries/show/id/192?page=16> [Reprint by courtesy of DB Publishing Edition]

Ryc. 3. Taśma Boczna: A. schemat, B. wypreparowana z ciała, C. ułożona na modelu ludzkiego szkieletu. Źródło: <http://www.anatomytrains.com/explore/galleries/show/id/192?page=2>; <http://www.anatomytrains.com/explore/galleries/show/id/192?page=15>; <http://www.anatomytrains.com/explore/galleries/show/id/192?page=16> oraz „Taśmy Anatomiczne. Meridiany Mięśniowo-Powięziowe dla Terapeutów Manualnych i Specjalistów Leczenia Ruchem” [Przedruk za uprzejmą zgodą Wydawnictwa DB Publishing]

These septae and the fascia of shins, located above them, are a good spot not only to open this compartment during a surgery but also to mobilize muscles of this compartment in order to extend and loosen them, which is efficient in the case of the chronic syndrome.

4. THE SPIRAL LINE (fig. 4.): it entwines the body like a double helix, joining each side of the skull with the opposite shoulder and then crossing around ribs at the level of navel and passing to hip joints. Next, it passes across the anterior lateral surface of the lower limb like a clevis, below the plantar part of foot and goes up along the posterior lateral side of the limb to the ischial bone, musculus erector and back to the skull, where it ends very close to the spot of its initial attachment. The postural function of this belt consists of keeping balance in all the planes because most myofascial structures of the Spiral Belt form the above-mentioned belts as well. In the case of dysfunctions, some compensations such as retching, rotations and lateral displacements of the body appear while disorders may also occur in superficial anterior, posterior and lateral belts. The movement function consists of making spiral and rotary movements of the body as well as of producing eccentric and isometric tension that protects the trunk and lower limb from the consequences of the operation of torsional force.

The details of the construction of this belt are as follows: occipital protuberance – erector spinae – sacral and lumbar fascia – sacral bone – sacrotuberous ligament - ischial tuberosity – biceps femoris – head of fibular bone –

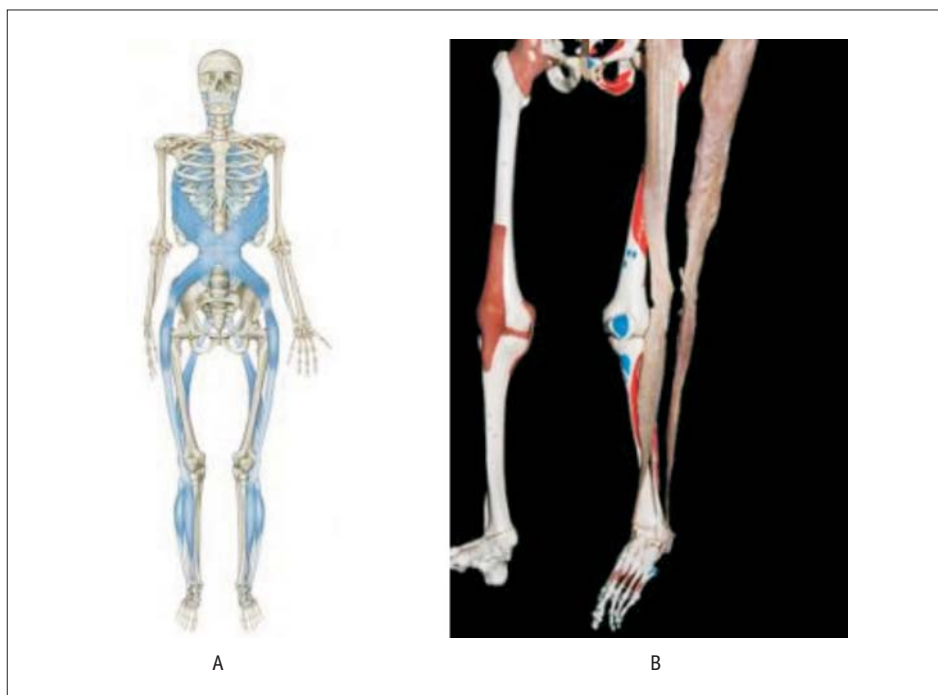
skutecznych w przewlekłym zespole – mobilizacji wydłużających i rozluźniających mięśnie tego przedziału.

4. TAŚMA SPIRALNA (ryc. 4.): oplata ciało jak podwójna helisa, łącząc każdą stronę czaszki z przeciwną obręczą barkową, potem krzyżując się wokół żeber na poziomie pępka i przechodząc na stawy biodrowe. Dalej jak strzemię przechodzi przeno-boczną powierzchnią kończyny dolnej, pod podeszwową częścią stopy i w górę tylno-boczną stroną kończyny do kości kulszowej, mięśnia prostownika grzbietu z powrotem do czaszki, gdzie kończy się bardzo blisko miejsca swego przyczepu początkowego. Funkcja posturalna tej taśmy polega na utrzymywaniu równowagi we wszystkich płaszczyznach ze względu na to, że większość struktur mięśniowo-powięziowych Taśmy Spiralnej tworzy także wcześniej omówione taśmy. W przypadku jej dysfunkcji pojawiają się kompensacje w postaci torsji, rotacji i bocznych przemieszczeń ciała, a zaburzenia mogą wystąpić także w taśmach powierzchownej przedniej, tylnej i bocznej. Funkcja ruchowa polega na wykonywaniu ruchów spiralnych i rotacyjnych ciała oraz napięciach ekscentrycznych i izometrycznych chroniących tułów i kończynę dolną przed skutkami działania siły skrętnej.

Szczegółowy przebieg tej taśmy przedstawia się następująco: guzowatość potyliczna – mięsień prostownik grzbietu – powięź krzyżowo-lędźwiowa – kość krzyżowa – więzadło krzyżowo-guzowe – guz kulszowy – mięsień dwugłowy uda – głowa kości strzałkowej – **mięsień strzałkowy długi** – **podstawa 1. kości śródstopia** –

Fig. 4. Spiral Belt: A. scheme, B. the "clevis" of a lower limb dissected free from the body and located on a model of human skeleton. Source: <http://www.anatomytrains.com/explore/galleries/show/id/199>; <http://www.anatomytrains.com/explore/galleries/show/id/199?page=12> [Reprint by courtesy of DB Publishing Edition]

Ryc. 4. Taśma Spiralna: A. schemat, B. „strzemię” kończyny dolnej wypreparowane i ułożone na modelu ludzkiego szkieletu. Źródło: <http://www.anatomytrains.com/explore/galleries/show/id/199>; <http://www.anatomytrains.com/explore/galleries/show/id/199?page=12> oraz „Taśmy Anatomiczne. Meridiany Mięśniowo-Powięziowe dla Terapeutów Manualnych i Specjalistów Leczenia Ruchem” [Przedruk za uprzejmą zgodą Wydawnictwa DB Publishing]



peroneus longus – 1st metatarsal base – musculus tibialis anterior – lateral epicondyle of tibial bone – ilio-tibial tract – musculus tensor fasciae latae – iliac crest – internal oblique muscles – abdominal aponeurosis – linea alba – external oblique muscles – lateral side of ribs – musculus serratus anterior – medial border of scapula – musculi rhomboidei – spinous processes of the cervicothoracic junction – musculus splenius capitis and musculus splenius colli – C1 and C2 transverse processes – mastoid process – occipital protuberance.

Within the shin and foot, the myofascial stirrup (fig. 4 B, 5) is formed by the musculus tibialis anterior and the peroneus longus, joining each other at the plantar part of the feet. The musculus tibialis anterior is connected with the joint capsule between the medial cuneiform bone and the first metatarsal. The peroneus longus is connected on the other side of the capsule by means of the bifurcated tendon. Thus, there is not only fascial but also mechanical connectivity between the musculus tibialis anterior and the peroneus longus.

To summarize the topic of the foot and shin in terms of the Anatomy Trains, it is worth mentioning the following clinical aspects of these connections:

1. Overloading or tension, injury and movement are transmitted by structures located along fascial sequences.
2. Clinical problems within the foot or shin should be considered in a vaster context, e.g.
 - a. limitation of dorsiflexion of feet or calcaneal spurs – as a disorder in The Superficial Back Line,
 - b. limitation of plantar flexion of feet by limitation of slide (“agglutination”) between the retinaculum and the tendon sheaths of muscles of the anterior compartment of shins – as a disorder of the Superficial Anterior Belt,
 - c. pronation or supination of the foot – as a disorder in the Lateral or Spiral Belt,

mięsień piszczelowy przedni – kłykiec boczny kości piszczelowej – pasmo biodrowo-piszczelowe – mięsień napinacz powięzi szerokiej – grzebień biodrowy – mięśnie skośne brzucha wewnętrzne – rozciągno brzuszne – kresa biała – mięśnie skośne brzucha zewnętrzne – boczna część żeber – mięsień zębaty przedni – brzeg przyśrodkowy łopatki – mięśnie równoległoboczne – wyrostki kolczyste przejścia szyjno-piersiowego – mięsień płatowaty szyi i głowy – wyrostki poprzeczne C1 i C2 – wyrostek sutkowaty – guzowatość potyliczna.


W obrębie goleni i stopy „strzemię” (ryc. 4 B, 5) mięśniowo-powięziowe tworzą łączące się na podszewkowej części stopy mięsień piszczelowy przedni i strzałkowy długi. Mięsień piszczelowy przedni przyczepia się do torebki stawowej między kością klinowatą przyśrodkową a 1. kością śródstopia. Po drugiej stronie tej torebki stawowej za pomocą rozdwojonego ścięgna przyczepia się mięsień strzałkowy długi. Tak więc pomiędzy mięśniem piszczelowym przednim a strzałkowym długim istnieje zarówno łączność powięziowa, jak i mechaniczna.

Podsumowując temat stopy i goleni w ujęciu Taśm Anatomicznych warto wspomnieć aspekty kliniczne tych powiązań:

1. Przeciążenia czy napięcie, uraz i ruch są przekazywane przez struktury leżące wzdłuż ciągów powięziowych.
2. Problemy kliniczne w obrębie stopy czy goleni powinny być rozpatrywane w szerszym kontekście, np.
 - a. ograniczenie zgięcia grzbietowego stóp czy ostrogi piętowej – jako zaburzenie w Taśmie Powierzchnowej Tylnej,
 - b. ograniczenie zgięcia podszewkowego stóp przez ograniczenie ślizgu („zlepiania”) pomiędzy troczkiem a pochewkami ścięgniastymi mięśni przedniego przedziału goleni – jako dysfunkcja Taśmy Powierzchnowej Przedniej,

Fig. 5. A part of the Spiral Belt – the myofascial “clevis” of a lower limb dissected free from the body. Source: <http://www.anatomytrains.com/explore/galleries/show/id/199?page=13> [Reprint by courtesy of DB Publishing Edition]

Ryc. 5. Fragment Taśmy Spiralnej - „strzemię” mięśniowo-powięziowe kończyny dolnej wypreparowane z ciała. Źródło: <http://www.anatomytrains.com/explore/galleries/show/id/199?page=13> oraz „Taśmy Anatomiczne. Meridiany Mięśniowo-Powięziowe dla Terapeutów Manualnych i Specjalistów Leczenia Ruchem” [Przedruk za uprzejmą zgodą Wydawnictwa DB Publishing]



- d. the compartmental syndrome of fascial compartments – as an unbalance between the Anatomy Trains.
3. Pain problems that appear in a certain area of the body may have their origin in a completely different, seemingly painless part of the body, located far from the problematic spot of the body.
- c. ustawienie pronacyjne bądź supinacyjne stopy – jako zaburzenie w Taśmie Bocznej czy Spiralnej,
- d. zespół ciasnoty przedziałów powięziowych – jako dysbalans pomiędzy Taśmami Anatomicznymi.
3. Problemy bólowe pojawiające się w pewnym obszarze ciała mogą pochodzić z zupełnie innego, pozornie bezbolesnego i oddalonego od problematycznego miejsca ciała.

References/Piśmiennictwo:

1. *Mayers T., Taśmy Anatomiczne. Meridiany Mięśniowo-Powięziowe dla Terapeutów Manualnych i Specjalistów Leczenia Ruchu*, Wyd. 2, DB Publishing, Warszawa 2010
2. *Richter P., Hebgen E., Punkty spustowe i łańcuchy mięśniowo-powięziowe w osteopatii terapii manualnej*, Galaktyka, Łódź 2010
3. *Drake R., L., Wayne Vogl A., Mitchell A., W., M., Gray Anatomia – podręcznik dla studentów*, Elsevier Urban & Partner, Wrocław 2010
4. *Kapandji I., A., The Physiology of the Joints, Vol. 3., 6th Edition*, Churchill Livingstone 2008